

DOI: 10.17986/blm.1576

Adli Tıp Bülteni 2022;27(3):233-237

Non-travmatik Aort Diseksiyonuna Bağlı Ölümelerde Komplikasyonlar

Complications in Deaths due to Non-traumatic Aortic Dissection

Aytül Buğra¹, Taner Daş¹, Abdül Kerim Buğra², Murat Nihat Arslan³¹Adalet Bakanlığı, Adli Tıp Kurumu Başkanlığı, Morg İhtisas Dairesi, Histopatoloji Şubesi, İstanbul, Türkiye²İstanbul Mehmet Akif Ersoy Göğüs Kalp ve Damar Cerrahisi Eğitim ve Araştırma Hastanesi, Kardiyovasküler Cerrahi Kliniği, İstanbul, Türkiye³Adalet Bakanlığı, Adli Tıp Kurumu Başkanlığı, Morg İhtisas Dairesi, İstanbul, Türkiye

ÖZ

Amaç: Bu çalışmada non-travmatik aort diseksiyonuna bağlı ölen olguların demografik özellikleri, anevrizma ve diseksiyon riskini artıracak bulgular, ve diseksiyon sonrası gelişen komplikasyonların histopatolojik bulgular eşliğinde ortaya konması amaçlanmıştır.

Yöntem: 2014-2018 yılları arasında Adli Tıp Kurumu Morg İhtisas Dairesi'nde otopsileri yapılan non-travmatik aort diseksiyonu tanısı alan 138 olgu retrospektif olarak incelendi. Yaş ve cinsiyet dağılımı, vücut kitle indeksi, diseksiyon tiplerinin dağılımı, organlardaki diseksiyon sonrası gelişebilecek komplikasyonlar ile aort duvarındaki histopatolojik değişiklikler değerlendirildi.

Bulgular: Olguların %67,4'ünde (n=93) kardiyak tamponad, %15,9'unda (n=22) tamponad ve hemotoraks, %11,6'sında (n=16) hemotoraks tespit edildi. %5,1'inde (n=7) biküspit aort kapak vardı. %2,2'sinde (n=39) ateroskleroz, %21,7'sinde (n=30) elastik dejenerasyon, %10,8'inde (n=15) kistik medyal nekroz mevcuttu. %55,8'inde (n=77) damar duvarındaki patolojik değişiklik belirtilmemişti. %34,8 (n=48) yaygın intraalveoler kanama, %6,5 (n=9) fokal intraalveoler kanama mevcuttu. Kalp bulguları incelendiğinde %2,2'sinde (n=3) miyokard enfarktüsü görüldü.

Sonuç: Aort diseksiyonu olgularında klinik öykü ile birlikte ayrıntılı bir makroskopik ve mikroskopik inceleme yapılmalıdır. Diseke alandan yapılacak histopatolojik inceleme altta yatan etkenleri göstermede önemlidir. Organlardaki histopatolojik bulgular hastalığın komplikasyonlarını öngörmede fayda sağlayabilir. Otopsi sadece hastalığı tanıma ve anlamada değil hastalığa yönelik uygulanacak tedavi yöntemlerini belirleme açısından da kritik bir öneme sahiptir.

Anahtar Kelimeler: Otopsi, aort diseksiyonu, intraalveoler kanama



Yazışma Adresi/Address for Correspondence: Aytül Buğra, Adalet Bakanlığı, Adli Tıp Kurumu Başkanlığı, Morg İhtisas Dairesi, Histopatoloji Şubesi, İstanbul, Türkiye
E-posta: aytulsargan@gmail.com
ORCID ID: orcid.org/0000-0001-5640-8329

Geliş tarihi/Received: 13.07.2021
Kabul tarihi/Accepted: 10.09.2021

ABSTRACT

Objective: It is aimed to reveal the demographic characteristics of patients who died due to non-traumatic aortic dissection, the findings that will increase the risk of aneurysm and dissection, and the complications that develop after dissection, in the light of histopathological findings.

Methods: One hundred thirty-eight cases diagnosed with non-traumatic aortic dissection, whose autopsies were performed in Council of Forensic Medicine Morgue Department between 2014 and 2018, were retrospectively analyzed. Age and gender distribution, body mass index, distribution of dissection types, complications that may develop after dissection in organs, and histopathological changes in the aortic wall were evaluated.

Results: Cardiac tamponade was detected in 67.4% (n=93) of the cases, tamponade and hemothorax in 15.9% (n=22) and hemothorax in 11.6% (n=16). 5.1% (n=7) had a bicuspid aortic valve. 28.2% (n=39) had atherosclerosis, 21.7% (n=30) had elastic degeneration, and 10.8% (n=15) had cystic medial necrosis. In 55.8% (n=77), pathological changes in the vessel wall were not reported. There was widespread intraalveolar bleeding in 34.8% (n=48) and focal intraalveolar hemorrhage in 6.5% (n=9). When cardiac findings were examined, myocardial infarction was observed in 2.2% (n=3).

Conclusion: In cases of aortic dissection, a detailed macroscopic and microscopic examination should be performed together with the clinical history. Histopathological examination of the dissected area is important in demonstrating the underlying factors. Histopathological findings in the organs may be useful in predicting the complications of the disease. Autopsy has a critical importance not only in recognizing and understanding the disease, but also in determining the treatment methods to be applied for the disease.

Keywords: Autopsy, aortic dissection, intraalveolar hemorrhage

GİRİŞ

Kardiyovasküler sistem hastalıkları ani ölümler arasında ilk sırada yer almakta olup kalp dışı en sık neden aort anevrizma rüptürleridir. Aort diseksiyonu ciddi kardiyovasküler komplikasyonlardan biridir ve yüksek mortalite ile ilişkilidir. Olguların çoğunda mortalite hastane dışında gerçekleşir. Bu nedenle gerçek insidansını tespit etmek zordur (1,2). İnsidansı 100.000'de 2,9-3,5 olarak düşünülse de yapılan son epidemiyolojik çalışmalarda daha yüksek olduğu gösterilmiştir (3-6). Çoğunlukla tanısı ya atlanır ya da otopsi yapılmadan saptanamaz (7). Kırk-60 yaş arasında ve erkeklerde daha fazla görülmektedir (8).

Aort diseksiyonu koroner arter lümenlerini tıkayarak miyokardiyal iskemi gibi nadir komplikasyonlara da yol açabilir (9).

Bu çalışmada, non-travmatik aort diseksiyonuna bağlı ölümlerin demografik özellikleri ile anevrizma ve diseksiyon riskini artıracak bulguları ortaya koymayı amaçladık. Ayrıca diseksiyon sonrası gelişen komplikasyonların histopatolojik bulgular eşliğinde ortaya konması da planlanmıştır.

GEREÇ ve YÖNTEMLER

Bu çalışma Adli Tıp Kurumu Başkanlığı Eğitim ve Bilimsel Araştırma Komisyonu onayı ile gerçekleştirildi (21589509/2018/694-18.09.2018).

2014-2018 yılları arasında Adli Tıp Kurumu Morg İhtisas Dairesi'nde otopsi yapılan non-travmatik aort diseksiyonu tanısı alan 138 olgu retrospektif olarak incelendi. Yaş ve cinsiyet dağılımı ile, vücut kitle indeksi, diseksiyon tiplerinin dağılımı, organlardaki diseksiyon sonrası gelişebilecek komplikasyonlar ve aort duvarındaki histopatolojik değişiklikler değerlendirilmiştir.

İstatistiksel Analiz

İstatistiksel analizler için SPSS (Statistical Package for the Social Sciences) V21 2012 programı kullanıldı. Çalışma verileri değerlendirilirken tanımlayıcı istatistiksel metodların (ortalama, standart sapma, medyan, frekans, oran, minimum, maksimum) yanı sıra niteliksel verilerin karşılaştırılmasında ise ki-kare testi kullanıldı. Anlamlılık $p < 0,05$ düzeyinde değerlendirildi.

Etik Beyan

Bu çalışma için Adli Tıp Kurumu Başkanlığı Bilimsel Çalışma İzin Kurulu'ndan 18.09.2018 tarih ve 21589509/2018/694 sayı ile izin alınmış olup Helsinki Bildirgesi kriterleri göz önünde bulundurulmuştur.

BULGULAR

2014-2018 yılları arasında Adli Tıp Kurumu Morg İhtisas Dairesi'nde yapılan 26.804 otopside %0,5'i (n=138) non-travmatik aort diseksiyonuna bağlı ölümdü. Olguların %73,2'si (n=101) erkek, %26,8'i (n=37) kadındı. Ortalama yaş $50,97 \pm 16,16$ (14-89), ortalama kilo $84,22 \pm 19,70$ (41-145) kg, ortalama vücut kitle indeksi (VKİ) $29,26 \pm 6,03$ (18,22-55,42) kg/m^2 olarak saptandı (Tablo 1).

Erkeklerde ortalama yaş $48,42 \pm 15,21$ (14-82), kadınlarda ortalama yaş $57,95 \pm 16,81$ (32-89) idi. Erkeklerde ortalama VKİ $28,97 \pm 5,31$ (18,22-42,76), kadınlarda ortalama VKİ $30,05 \pm 7,71$ (18,22-55,24) olarak saptandı.

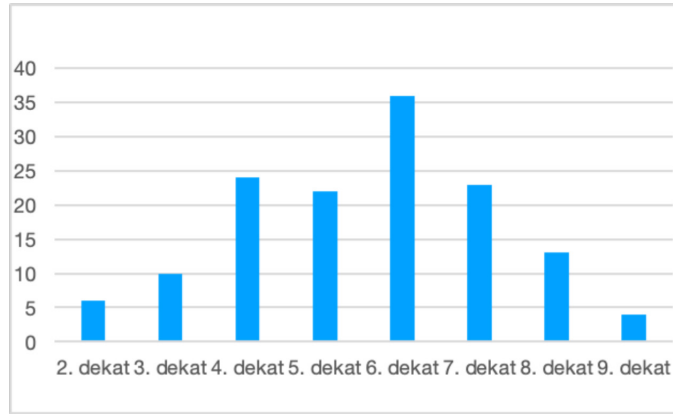
Altıncı dekatta olgu sayısı en yüksekti (Şekil 1).

Diseksiyon tipine göre değerlendirildiğinde De Bakey sınıflamasına göre olguların %30,4'ü (n=42), tip I, %56,5'i (n=78) tip II, %8,7'si (n=12) IIIa, %4,4'ü (n=6) tip IIIb idi (Şekil 2). Stanford sınıflamasına göre ise %86,2'si (n=119) tip A, %13,8'i (n=19) tip B idi (Şekil 3).

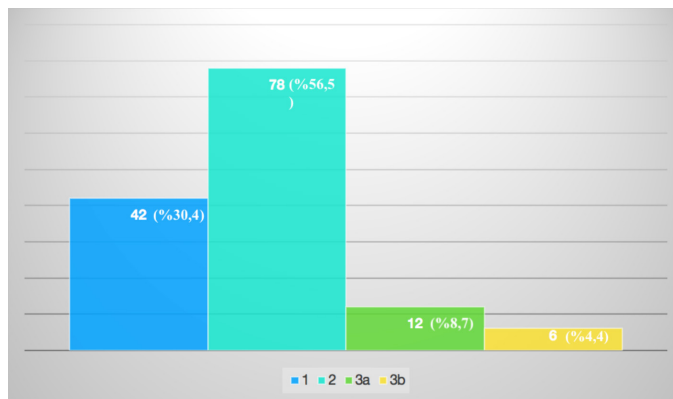
Olguların %5,1'inde (n=7) biküspit aort kapak vardı.

Tablo 1. Olguların demografik özellikleri		
Cinsiyet	(n)	(%)
Erkek	101	73,2
Kadın	37	26,8
Yaş (yıl)	(Ort ± SS)	(min-maks)
Erkek	48,42±15,21	14-82
Kadın	57,95±16,81	32-89
Kilo (kg)	84,22±19,70	41-145
VKİ (kg/m ²)		
Erkek	28,97±5,31	18,22-42,76
Kadın	30,05±7,71	18,22-55,24

kg: Kilogram, VKİ: Vücut kitle indeksi, Ort: Ortalama, SS: Standart sapma, min: Minimum, maks: Maksimum



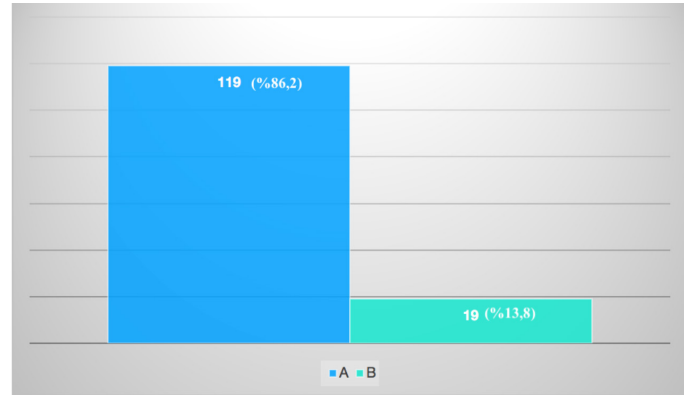Şekil 1. Dekadlara göre olguların dağılımı



Şekil 2. De Bakey sınıflamasına göre olguların (n, %) dağılımı

Otopsi bulgularına bakıldığında %67,4'ünde (n=93) kardiyak tamponad, %15,9'unda (n=22) tamponad ve hemotoraks, %11,6'sında (n=16) hemotoraks mevcuttu. Vücut boşluklarındaki kanamalar Tablo 2'de ayrıntılı olarak verilmiştir.

Histopatolojik bulgulara bakıldığında olguların %28,2'sinde (n=39) ateroskleroz, %21,7'sinde (n=30) elastik dejenerasyon, %10,8'inde (n=15) kistik medyal nekroz mevcuttu. %55,8'inde (n=77) damar duvarındaki patolojik değişiklik belirtilmemişti. Akciğer bulgularına bakıldığında %34,8'inde (n=48) yaygın intraalveoler kanama, %6,5'inde (n=9) fokal intraalveoler



Şekil 3. Stanford sınıflamasına göre olguların (n, %) dağılımı

Tablo 2. Vücut boşluklarındaki kanamaların dağılımı		
Vücut boşluklarındaki kanama	(n)	(%)
Kardiyak tamponad	93	67,4
Hemotoraks	16	11,6
Retroperitoneal kanama	3	2,2
Tamponad+hemotoraks	22	16
Hemotoraks+retroperitoneal kanama	1	0,7
Tamponad+hemotoraks+retroperitoneal kanama	2	1,4
Kanama yok	1	0,7
Toplam	138	100

kanama mevcuttu. Kalp bulguları incelendiğinde %2,2'sinde (n=3) miyokard enfarktüsü görüldü.

TARTIŞMA

Aort patolojileri mortalitenin yüksek olduğu acil tedavi gerektiren bir durumdur. İlk 24 saatte mortalitenin %20 civarında olduğu, bir haftanın sonunda ise %60'lara çıktığı belirtilmiştir (10). Ani başlayan göğüs ağrısı en sık semptom olsa da serebral hipoperfüzyona bağlı senkop, bilinç değişikliği ve felç bulguları tanıyı zorlaştırır (11).

2003 yılında yayınlanan bir otopsi çalışmasında beş yıllık bir taramada 51 olgu tespit edilmiş bu olguların %74,51'i erkek, %25,49'u kadın cinsiyette saptanmıştır (8). Bizim çalışmamızda 2014-2018 yılları arasında 138 aort diseksiyonu olgusu tespit edilmiştir. Olguların %73,2'si (n=101) erkek, %26,8'i (n=37) kadın cinsiyette saptanmıştır. Cinsiyete göre aort diseksiyonu görülme oranında benzer bulgular elde edilmiştir (12). Artan otopsi sayılarının aort diseksiyonunun tanısının artmasında önemli bir faktör olabileceği gibi ateroskleroza sebep olabilecek obezitenin ve hipertansiyonun görülme sıklığındaki artış da aort diseksiyonu sayısındaki artışı açıklayan faktörler arasında sayılabilir. Çalışmamızda erkek ve kadınlarda ortalama VKİ normal sınırların üstünde bulunmuştur (Tablo 1). Bu durum da aort diseksiyonu artışının artan aterosklerotik değişikliklerle olan ilişkisini destekler niteliktedir.

Çalışmaya dahil ettiğimiz olguların ortalama yaşı 50,97 olarak bulunmuş olup kadınlarda 57,95, erkeklerde ise 48,42 olarak saptanmıştır. Ortalama yaş kadınlarda erkeklere göre anlamlı derecede yüksek bulunmuştur ($p<0,05$). Aort diseksiyonu olguları en fazla altıncı dekatta görülmektedir. Dokgöz ve ark. (8) çalışmasında yedinci dekatta olgu sayısı en yüksek sayıda bulunmuş, Doğan ve ark. (1) çalışmasında ise bizim çalışmamız ile benzer şekilde altıncı dekatta olgu sayısı en yüksek sayıdadır.

Yapılan çalışmalarda erkek cinsiyetinde anevrizma daha sık görülse de kadınlarda rüptür riskinin daha yüksek olduğu gösterilmiştir. Yapılan hayvan deneylerinde ve moleküler çalışmalarda bu durumun dolaşımdaki östradiol düzeyi, östradiol reseptör ekspresyonu, elastin/kollajen oranı ile ilişkili olabileceği düşünülmüştür. Pál ve ark. (13) çalışmasında da kadın hastaların ileri yaş grubunda arttığı belirtilmiştir (14-16).

Altmış yaş üstünde hipertansiyon, 40 yaş altında ise bağ doku hastalıkları ile biküspit aort kapağı, aort diseksiyonuna neden olan en sık etkenlerdendir (10). Ateroskleroz, aort koarktasyonu, sifiliz, posttravmatik komplikasyonlar da aort diseksiyonuna sebep olabilecek etkenler arasındadır (1). Ateroskleroz, enflamatuvar hücreler ve mediatörler aracılığı ile damar duvarını zayıflatarak aort duvarında anevrizmatik genişlemeye neden olarak rüptür ile komplike olur (16). Hipertansiyon ise media tabakasında kistik nekrozu kolaylaştırarak rüptür riskini artıran en önemli faktördür (1). Dokgöz ve ark. (8) çalışmasında olguların %43,14'ünde mikroskopik olarak aterom plakları saptanmıştır. Bizim çalışmamızda da %28,2'sinde ($n=39$) aterom plakları saptanmıştır. Elastik dejenerasyon media tabakasında kistik nekroza neden olarak diseksiyonla sonuçlanır. Çalışmamızda olguların %21,7'sinde ($n=30$) elastik dejenerasyon ve %10,8'inde ($n=15$) ise elastik dejenerasyonun bir sonucu olan kistik medial nekroz izlenmiştir. Diseksiyon alanında yapılan histopatolojik incelemenin tanıyı destekleme ve literatüre gerçek istatistiksel verilerin sunulması açısından çok önemli olduğunu düşünmekteyiz. Özellikle adli olguların değerlendirildiği otopsi çalışmalarında posttravmatik lezyonların diseksiyona neden olan diğer durumlardan ayrılmasında histopatolojik inceleme önem arz etmektedir (17).

Konjenital biküspit aort kapak toplumun %1-2'sinde görülür ve bu durum aort diseksiyonu ile komplike olabilir. Biküspit aort kapağı olan olguların aort duvarında kistik medial nekroz eşlik ettiği, aort kökünün daha zayıf olduğu yapılan çalışmalarda gösterilmiştir. Bizim çalışmamızda olguların %5,1'inde ($n=7$) biküspit aort kapak mevcuttu. Otopsilerde saptanan biküspit aort kapak olgularının aile yakınlarının bu açıdan taranması, mortalite ile sonuçlanan bu patolojik durumun takibi açısından oldukça önemlidir (18,19).

Aort diseksiyonunun iki ana komplikasyonu yalancı lümenin yırtılması ve gerçek lümen ve arter dallarının sıkışmasıdır. Proksimal diseksiyonların çoğu perikarda, az bir kısmı ise plevral kaviteye yırtılır. Distal diseksiyonlar ise plevral kaviteye, nadir olarak da perikarda, mediastene ve retroperitona yırtılır (20). Bizim çalışmamızda olguların %56,5'i ($n=78$) De Bakey sınıflamasına göre tip II, %86,2'si ($n=119$) Stanford sınıflamasına göre tip A diseksiyon olarak tespit edildi. %67,4'ünde ($n=93$) kardiyak tamponad, %15,9'unda ($n=22$) tamponad ve hemotoraks, %11,6'sında ($n=16$) hemotoraks saptandı. Yapılan çalışmalarda diseksiyonların çoğunun çıkan aortta olduğu belirtilmiştir (1,8,21). Bizim çalışmamızda da benzer bulgular elde edilmiştir. Aort diseksiyonu ile aniden ölen olgularda ölüm nedeni hemen her zaman yalancı lümenin yırtılmasıdır (17). Aort diseksiyonu sonrası periferik dolaşımın bozulması renal yetmezlik, miyokard enfarktüsü, felç gibi komplikasyonlara da neden olur. Diseksiyon koroner arterlere kadar uzanıp avülsiyon, diseksiyon, tromboz ve flep oklüzyonu yaparak miyokard enfarktüsüne neden olup ani ölümlerle de sonuçlanabilir (9). Bizim çalışmamızda üç olguda miyokard enfarktüsü mevcuttu. Bu olguların birinde koroner arter lümeninde trombüs izlendi. Aort diseksiyonu olgularında hem alışılmadık komplikasyonları saptamak hem de ölüm sebebinin belirlemek için koroner arterlerin de ayrıntılı olarak hem makroskopik hem de mikroskopik olarak incelenmesi oldukça önemlidir.

Bir diğer nadir komplikasyon olan difüz alveoler kanama, hemoptizi ve solunum sıkıntısı ile karakterize yaşamı tehdit eden bir durumdur. Daha çok bağ doku hastalıkları, vaskülitler ve koagülasyon bozukluklarında bildirilmiştir (22,23). Yapılan çalışmalarda nadir bir durum olduğu belirtilmiştir (22). Bizim çalışmamızda akciğerlerin histopatolojik incelemesinde olguların %34,8'inde ($n=48$) yaygın, %6,5'inde ($n=9$) fokal intraalveoler kanama mevcuttu. Anatomik olarak aort ve pulmoner trunkusun ortak adventisyayı paylaşmasına bağlı, posterior veya sol lateral duvar yırtılması sonucunda, ekstrasvaze kanın doğrudan sol pulmoner veya ana pulmoner arterlerin media ve adventisyasına girerek pulmoner interstisyum veya alveollere doğru ilerlemesi, Tip A aort diseksiyonlarında alveoler kanamanın altta yatan mekanizması olduğu düşünülmektedir. Ayrıca aorttan ekstrasvaze olan kanın yüksek basınç etkisiyle pulmoner interstisyuma geçerek intraalveoler kanamaya neden olduğu da düşünülmektedir (24,25). Bizim çalışmamızda Tip A diseksiyon olan olguların %38,6'sında ($n=46$) yaygın intraalveoler kanama izlenmiştir. Bu kanama diseksiyon sonrası olabileceği gibi resüsitasyon sonrası da gelişmiş olabilir. Resüsitasyon yapılmayan olgularla yapılacak yeni çalışmalar ile literatürü destekleyecek veriler açığa çıkabilir.

Çalışmanın Kısıtlılıkları

Çalışmamızın retrospektif olarak tasarlanmış olması nedeniyle veriler dosya kayıtlarında mevcut olduğu kadarıyla incelenememiş olup olguların ayrıntılı klinik öykülerinin bilinmemesi en önemli kısıtlılığımızdır.

SONUÇ

Sonuç olarak aort diseksiyonu olgularında klinik öykü ile birlikte ayrıntılı bir makroskopik ve mikroskopik inceleme yapılmalıdır. Diseke alandan yapılacak histopatolojik inceleme alttan yatan etkenleri göstermede önemlidir. Otopsi çalışmaları, alışılmadık ve nadir görülen komplikasyonları belirleyebilmek, kalıtsal durumları tespit edip aile yakınlarına gerekli danışmanlıklar verilip erken tanı ve takibi sağlamak açısından önemlidir. Bununla birlikte otopsi sadece hastalığı tanıma ve anlamada değil hastalığa yönelik uygulanacak tedavi yöntemlerini belirleme açısından da kritik bir öneme sahiptir.

ETİK

Etik Kurul Onayı: Bu çalışma için Adli Tıp Kurumu Başkanlığı Bilimsel Çalışma İzin Kurulu'ndan 18.09.2018 tarih ve 21589509/2018/694 sayı ile izin alınmış olup Helsinki Bildirgesi kriterleri göz önünde bulundurulmuştur.

Danışman Değerlendirmesi: Dış danışmanlarca değerlendirilmiştir.

Yazarlık Katkıları

Konsept: A.B., T.D., **Dizayn:** A.B., A.K.B., M.N.A., **Veri Toplama veya İşleme:** A.B., A.K.B., M.N.A., **Analiz veya Yorumlama:** A.B., T.D., A.K.B., **Literatür Arama:** A.B., M.N.A., **Yazan:** A.B., T.D.

Çıkar Çatışması: Yazarlar tarafından çıkar çatışması bildirilmemiştir.

Finansal Destek: Yazarlar tarafından finansal destek almadıkları bildirilmiştir.

KAYNAKLAR

- Doğan KH, Demirci Ş, Doğan NÜ, Gülmen MK. Evaluation of Deaths Due to Thoracic Aortic Aneurysm Rupture. *Türkiye Klinikleri J Foren Med.* 2014;11(1):1-6.
- Evangelista A, Teixidó-Tura G. Sudden Cardiovascular Death in Young Patients With Aortic Dissection. What Lessons Should We Learn? *Rev Esp Cardiol.* 2019; 72(7):528-530. <https://doi.org/10.1016/j.rec.2019.01.010>
- Meszaros I, Morocz J, Szlavai J, Schmidt J, Tornóci L, Nagy L, et al. Epidemiology and clinicopathology of aortic dissection. *Chest.* 2000;117:1271-1278. <https://doi.org/10.1378/chest.117.5.1271>
- Clouse WD, Hallett JW, Schaff HV, Spittell PC, Rowland CM, Ilstrup DM, et al. Acute aortic dissection: population based incidence compared with degenerative aortic aneurysm rupture. *Mayo Clin Proc.* 2004;79:176-180. <https://doi.org/10.4065/79.2.176>
- Olsson C, Thelin S, Ståhle E, Ekblom A, Granath F. Thoracic aortic aneurysm and dissection: increasing prevalence and improved outcomes reported in a nationwide population-based study of more than 14,000 cases from 1987 to 2002. *Circulation.* 2006;114(24):2611-2618. <https://doi.org/10.1161/CIRCULATIONAHA.106.630400>
- Landenhed M, Engström G, Gottsäter A, Caulfield MP, Hedblad B, Newton-Cheh C, et al. Risk profiles for aortic dissection and ruptured or surgically treated aneurysms: a prospective cohort study. *J Am Heart Assoc.* 2015;21(4):e001513. <https://doi.org/10.1161/JAHA.114.001513>
- Huynh N, Thordsen S, Thomas T, Mackey-Bojack SM, Duncanson ER, Nwuado D, et al. Clinical and pathologic findings of aortic dissection at autopsy: Review of 336 cases over nearly 6 decades. *Am Heart J.* 2019;209:108-115. <https://doi.org/10.1016/j.ahj.2018.11.006>
- Dokgöz H, Bütün C, Berber C. Dissekan aorta anevrizma rüptürüne bağlı ölümlerin değerlendirilmesi. *Adli Tıp Dergisi.* 2003;17(3-4):25-29.
- Subramaniam K, Sheppard MN. Thoracic aortic dissection. Death may not always be due to rupture with haemorrhage. Unusual complications which can be missed at autopsy. *J Forensic Leg Med.* 2018;54:127-129. <https://doi.org/10.1016/j.jflm.2018.01.005>
- İlkeli E. An Evaluation of Emergency Non-Traumatic Aortic Pathologies: A Single-Center Retrospective Study. *Balıkesir Medical Journal.* 2020;4(3):13-18.
- Güven FMK, Korkmaz İ, Doğan Z, Döleş KA, Eren ŞH. Acute aortic dissection: unusual presentations. *Turk J Emerg Med.* 2009;9(2):79-83.
- Shimizu T, Kimura N, Mieno M, Hori D, Shiraishi M, Tashima Y, et al. Effects of Obesity on Outcomes of Acute Type A Aortic Dissection Repair in Japan. *Circ Rep.* 2020;2(11):639-647. <https://doi.org/10.1253/circrep.CR-20-0098>
- Pál D, Szilágyi B, Berczeli M, Szalay CI, Sárdy B, Oláh Z, et al. Ruptured Aortic Aneurysm and Dissection Related Death: an Autopsy Database Analysis. *Pathol Oncol Res.* 2020;26(4):2391-2399. <https://doi.org/10.1007/s12253-020-00835-x>
- Makrygiannis G, Courtois A, Drion P, Defraigne JO, Kuivaniemi H, Sakalihasan N. Sex differences in abdominal aortic aneurysm: the role of sex hormones. *Ann Vasc Surg.* 2014;28(8):1946-1958. <https://doi.org/10.1016/j.avsg.2014.07.008>
- Villard C, Swedenborg J, Eriksson P, Hultgren R. Reproductive history in women with abdominal aortic aneurysms. *J Vasc Surg.* 2011;54(2):341-345. <https://doi.org/10.1016/j.jvs.2010.12.069>
- Villard C, Eriksson P, Kronqvist M, Lengquist M, Jorns C, Hartman J, et al. Differential expression of sex hormone receptors in abdominal aortic aneurysms. *Maturitas.* 2017;96:39-44. <https://doi.org/10.1016/j.maturitas.2016.11.005>
- Ladich E, Butany J, Virmani R. Aneurysms of the Aorta: Ascending, Thoracic and Abdominal and Their Management. İçinde: Maximilian Buja L, Butany J, editörler. *Cardiovascular pathology.* 4. baskı London: Elsevier; 2016. p. 194-200.
- Ward C. Clinical significance of the bicuspid aortic valve. *Heart.* 2000;83(1):81-85. <https://doi.org/10.1136/heart.83.1.81>
- Nistri S, Sorbo MD, Marin M, Palisi N, Scognamiglio R, Thiene G. Aortic root dilatation in young men with normally functioning bicuspid aortic valves. *Heart.* 1999;82(1):19-22. <https://doi.org/10.1136/hrt.82.1.19>
- Roberts CS, Roberts WC. Aortic dissection with the entrance tear in the descending thoracic aorta. Analysis of 40 necropsy patients. *Ann Surg.* 1991;213(4):356-368. <https://doi.org/10.1097/0000658-199104000-00011>
- Schlant RC, Alexander RW. Diseases of the great vessels and peripheral vessels. *Hurst's The Heart.* 8. baskı. New York: McGraw-Hill; 1994. p. 1440-1447.
- Ioachimescu OC, Stoller JK. Diffuse alveolar hemorrhage: diagnosing it and finding the cause. *Diffuse alveolar hemorrhage: diagnosing it and finding the cause.* *Cleve Clin J Med.* 2008;75(4):258-280.
- Akgedik R, Karamanlı H, Günaydin ZY, Uzun K. A rare cause of diffuse alveolar hemorrhage: dissection of aorta. *Türk Göğüs Kalp Damar Cerrahisi Dergisi.* 2017;25(1):147-150. <https://doi.org/10.5606/tgkdc.2017.13024>
- Sueyoshi E, Matsuoka Y, Sakamoto I, Uetani M. CT and clinical features of hemorrhage extending along the pulmonary artery due to ruptured aortic dissection. *Eur Radiol.* 2009;19(5):1166-1174. <https://doi.org/10.1007/s00330-008-1272-7>
- Roberts WC. Aortic dissection: anatomy, consequences, and causes. *Am Heart J.* 1981;101(2):195-214. [https://doi.org/10.1016/0002-8703\(81\)90666-9](https://doi.org/10.1016/0002-8703(81)90666-9)